

FISIOTERAPIA NO CUIDADO À MULHER TRANS: REFLEXÕES PARA A PRÁTICA CLÍNICA A PARTIR DE UM RELATO DE CASO¹

PHYSIOTHERAPEUTIC CARE FOR TRANSGENDER WOMEN: CLINICAL PRACTICE REFLECTIONS FROM A CASE REPORT

FISIOTERAPIA EN LA ATENCIÓN A LA MUJER TRANS: REFLEXIONES PARA LA PRÁCTICA CLÍNICA A PARTIR DE UN ESTUDIO DE CASO

Flora Maziero Parizotto²  Maria Teresa Pace do Amaral³  Ticiane Aparecida Alves de Mira⁴  Ana Beatriz Francioso Oliveira do Monte⁵  Marcela Ponzio Pinto e Silva⁴ 

Resumo: Compreender a diversidade de experiências relacionadas à sexualidade envolve reconhecer múltiplas identidades de gênero que desempenham papel central na vivência da sexualidade. Este artigo descreve o caso de uma mulher trans submetida à cirurgia de afirmação de gênero, enfatizando suas percepções e discutindo o papel da fisioterapia em sua recuperação. O acompanhamento ocorreu em um hospital público do interior de São Paulo. A técnica utilizada foi penectomia, orquiectomia bilateral e construção da neovagina por inversão peniana. Necrose tecidual e estenose vaginal foram complicações que demandaram reabordagens cirúrgicas. A fisioterapia aconteceu durante nove meses e as condutas se basearam em drenagem linfática da neovulva, dilatadores vaginais, massagem e exercícios para os músculos do assoalho pélvico, e orientações para vida diária. Ao término do acompanhamento, realizou-se entrevista semiestruturada que identificou a disforia de gênero como principal motivo para a cirurgia e que, apesar das complicações, a satisfação com o resultado foi alcançada. Esse caso permitiu à equipe de fisioterapeutas conhecer e compreender sentimentos, emoções e significados que o processo cirúrgico promoveu para esta mulher. Percebeu-se, ainda, a necessidade de alinhamento das expectativas entre profissionais e a pessoa em tratamento, e o quanto é essencial uma comunicação inclusiva e centrada na pessoa.

Palavras-chave: Mulher Transgênero; Fisioterapia; Cirurgia de Afirmação de Gênero; Disforia de Gênero; Relato de Caso.

Abstract: Understanding the diversity of experiences related to sexuality requires recognizing the multiple gender identities that play a central role in the lived experience of sexuality. This article presents the case of a transgender woman who underwent gender-affirming surgery, emphasizing her perceptions and discussing the role of physical therapy in her recovery. The follow-up took place in a public hospital in São Paulo state. The surgical technique included penectomy, bilateral orchiectomy and construction of the neovagina through penile inversion. Tissue necrosis and vaginal stenosis were complications that required additional surgical interventions. Physical therapy was provided over nine months and the interventions included lymphatic drainage of the neovulva, vaginal dilators, massage and exercises for the pelvic floor muscles and guidance for daily activities. At the end of the follow-up, a semi-structured interview identified gender dysphoria as the main reason for the surgery and indicated that, despite the complications, the patient achieved satisfaction with the outcome. This case allowed the physical therapy team to understand the feelings, emotions, and meanings that the surgical process elicited for this woman. The experience also highlighted the need to align expectations between professionals and the patient, as well as the essential role of inclusive and person-centered communication.

Keywords: Transgender woman; Physiotherapy; Gender affirmation surgery; Gender dysphoria; Case report.



¹Relato de caso originado a partir de trabalho de conclusão de curso de especialização (pós-graduação *lato sensu*) em Fisioterapia Aplicada à Saúde da Mulher do Hospital da Mulher Prof. Dr. José Aristodemo Pinotti/Centro de Atenção Integral à Saúde da Mulher da Universidade Estadual de Campinas.

²Mestre. Universidade Estadual de Campinas (UNICAMP), CAISM – Departamento de Tocoginecologia, Campinas, Brasil. f203584@dac.unicamp.br

³Professora Associada I. Universidade Federal de São Paulo (UNIFESP), Departamento de Ciências do Movimento Humano, Santos, Brasil; Colaboradora na UNICAMP (CAISM – Tocoginecologia), Campinas, Brasil. mtp.amaral@unifesp.br

⁴Doutora. Universidade Estadual de Campinas (UNICAMP), CAISM – Departamento de Tocoginecologia, Campinas, Brasil. ticiane.mira@gmail.com; mponzio@unicamp.br

⁵Mestre Universidade Estadual de Campinas, Hospital da Mulher Prof. Dr. José Aristodemo Pinotti – Centro de Atenção Integral à Saúde da Mulher (CAISM), Departamento de Tocoginecologia, Campinas, Brasil biafisio@unicamp.br

Resumen: Comprender la diversidad de experiencias relacionadas con la sexualidad implica reconocer múltiples identidades de género que desempeñan papel central en su vivencia. Este artículo presenta el caso de una mujer trans sometida a cirugía de afirmación de género, destacando sus percepciones y analizando el papel de la fisioterapia en su proceso de recuperación. El acompañamiento se realizó en un hospital público del interior de São Paulo. La técnica quirúrgica incluyó penectomía, orquiectomía y construcción de neovagina mediante inversión peneana. La necrosis tisular y la estenosis vaginal fueron complicaciones que requirieron nuevas intervenciones quirúrgicas. La fisioterapia se desarrolló durante nueve meses e incluyó drenaje linfático de la neovulva, dilatadores vaginales, masajes, ejercicios para piso pélvico y orientaciones para actividades de la vida diaria. Al finalizar el seguimiento, se realizó una entrevista semiestructurada que identificó la disforia de género como el principal motivo para la cirugía y evidenció que, a pesar de las complicaciones, se alcanzó satisfacción con el resultado. Este caso permitió al equipo de fisioterapia comprender los sentimientos, emociones y significados generados por el proceso quirúrgico, así como resaltar la necesidad de alinear expectativas entre profesionales y persona atendida y de promover una comunicación inclusiva y centrada en la persona.

Palabras clave: Mujer transgénero; Fisioterapia; Cirugía de afirmación de género; Disforia de género; Estudio de caso.

Introdução

A saúde sexual é definida como “um estado de bem-estar físico, emocional, mental e social relacionado à sexualidade; não se refere à ausência de doenças, disfunções ou enfermidades” e requer abordagem sem discriminação e violência. Já a sexualidade é componente da identidade pessoal que inclui diferentes formas de expressão e de comportamento (WHO, 2015).

Nesse sentido, compreender a diversidade de experiências relacionadas à sexualidade também envolve reconhecer as múltiplas identidades de gênero que desempenham papel central na vivência da sexualidade. A identidade de gênero é como a pessoa se identifica e se reconhece, podendo ou não concordar com o sexo biológico que lhe foi atribuído ao nascimento; é autodeclarada e independente do gênero designado ao nascimento. Classifica-se em cisgeneridade, quando concorda com o sexo biológico, ou transgeneridade, quando não há concordância com o sexo de origem (Jesus, 2012). Assim, para a saúde de pessoas trans é necessária uma compreensão ampliada sobre o cuidado em saúde a partir de aspectos psicossociais, relacionais e clínicos (Vieira *et al.*, 2021).

O processo transexualizador foi instituído no âmbito do Sistema Único de Saúde por meio da Portaria nº 1.707, de 2008 (Brasil, 2008), e da Portaria nº 2.803, de 2013 (Brasil, 2013). Ambos os documentos garantem o direito das pessoas às transformações corporais. Entre as diretrizes para esse processo estão a integralidade da atenção a transexuais e travestis e o trabalho em equipe interdisciplinar e multiprofissional (Brasil, 2013). As mudanças físicas de uma pessoa trans podem ser alcançadas por meio da hormonização e/ou da cirurgia de afirmação de gênero (Nogueira; Aquino; Cabral, 2017).

Em relação à técnica cirúrgica de afirmação de gênero para mulheres trans, a mais utilizada é a orquiectomia, que compreende a retirada dos testículos, a penectomia com posterior construção da cavidade da neovagina, vaginoplastia, revestimento da cavidade, reconstrução do hiato uretral, construção dos pequenos e grandes lábios e formação do clitóris (Krege *et al.*, 2001). Ao final do procedimento, um molde é inserido e fixado na cavidade vaginal para a prevenção do fechamento do canal (Franco *et al.*, 2010). As diferentes técnicas podem implicar em lesões dos músculos do assoalho pélvico, edema, estenose vaginal e/ou uretral, deiscência e necrose cicatricial, prolapso vaginal, dispareunia, fístula vaginal, retenção urinária, sangramento, infecção e lesão retal, com impacto negativo na qualidade de vida (Morais; Cortes, 2020).

Nesse contexto, a discussão sobre o cuidado à saúde da mulher trans por meio da fisioterapia pélvica ainda é muito limitada na literatura científica. Apesar disso, resultados de revisão integrativa apontam que os recursos e estratégias fisioterapêuticas (dilatador vaginal, cinesioterapia para assoalho pélvico, orientação postural e educação em saúde) possíveis de serem utilizados no pós-operatório promovem mais conforto e reduzem a dor, favorecendo a conscientização e a reabilitação do novo órgão (Araujo *et al.*, 2023). Entretanto, além da atenção às complicações pós-operatórias, faz-se necessário ampliar a compreensão dos componentes psicossociais dessas mulheres e da necessidade de cuidado contínuo após o procedimento cirúrgico

(Brouwer *et al.*, 2021), a fim de melhor abordagem e direcionamento das condutas fisioterapêuticas.

Assim, o objetivo deste relato de caso é descrever o caso de uma mulher trans submetida à cirurgia de afirmação de gênero, enfatizando suas percepções e discutindo o papel da fisioterapia no processo de recuperação. Diante da complexidade que envolve as questões de identidade de gênero e o cuidado em saúde, discussões a partir da perspectiva de uma mulher trans podem contribuir para uma abordagem fisioterapêutica mais segura, eficaz e humanizada.

Descrição do caso

Este relato de caso foi elaborado a partir do acompanhamento fisioterapêutico de uma mulher transexual. O estudo tem caráter retrospectivo e foi baseado na revisão do prontuário fisioterapêutico, na entrevista semiestruturada – com finalidade exploratória e reflexiva – e nas informações complementares obtidas junto à pessoa em tratamento, com o objetivo de descrever o processo de avaliação, a conduta fisioterapêutica e a evolução clínica. Após a identificação do caso com potencial para divulgação científica, a fisioterapeuta responsável entrou em contato pessoalmente com a pessoa em tratamento, esclarecendo os objetivos, procedimentos e a natureza do relato. Para tanto, o Termo de Consentimento Livre e Esclarecido (TCLE) foi apresentado em linguagem clara e acessível, em local reservado, garantindo tempo adequado para leitura e esclarecimento de dúvidas. A participação foi voluntária e formalizada mediante assinatura do termo em duas vias.

Os dados foram obtidos a partir das informações registradas no prontuário fisioterapêutico e complementadas por relato verbal da pessoa, exclusivamente sobre aspectos clínicos e funcionais relacionados ao tratamento. Não foram realizados novos procedimentos terapêuticos ou avaliações específicas para fins de pesquisa. As informações foram organizadas e descritas de forma a preservar integralmente a identidade da pessoa, utilizando-se um nome fictício no relato. O estudo seguiu os princípios éticos das Resoluções CNS nº 466/2012 e nº 510/2016, assegurando sigilo, confidencialidade e respeito à autonomia da participante. Este projeto teve a aprovação do Comitê de Ética em Pesquisa do hospital (CAAE: 92544125.5.0000.5404).

Este relato de caso envolveu uma mulher transexual, de 34 anos de idade, estudante e trabalhadora autônoma, identificada com o nome fictício de Flor, a fim de preservar sua identidade. Flor foi acompanhada pela equipe de fisioterapia de um hospital público do interior de São Paulo. A primeira avaliação fisioterapêutica foi realizada 11 meses antes da cirurgia de afirmação de gênero, não sendo identificada qualquer queixa ou disfunção dos músculos do assoalho pélvico. Após o procedimento cirúrgico, Flor foi acompanhada por aproximadamente nove meses, com atendimentos realizados durante o período de internação e, após a alta, no ambulatório de fisioterapia do referido hospital.

Para melhor apresentação e discussão desse caso, serão apresentados trechos extraídos de entrevista semiestruturada realizada com Flor, a partir da questão norteadora: “Quais foram suas percepções e sentimentos em relação ao cuidado em saúde ao longo do processo de afirmação de gênero?” A entrevista foi conduzida por uma fisioterapeuta da equipe, em ambiente privativo, após a assinatura do TCLE.

Como parte do processo de transição corporal, Flor iniciou, por conta própria, o uso de hormônios antes de ser acompanhada no sistema público de saúde. Posteriormente, foi submetida à mamoplastia de aumento e, por fim, à cirurgia de afirmação de gênero.

A técnica cirúrgica empregada foi a penectomia, a orquiectomia bilateral e a construção de neovagina por inversão peniana. No intraoperatório, introduziu-se no canal recém-criado um dilatador vaginal de silicone número 5 (3cm de diâmetro e 13cm de comprimento) suturado ao assoalho pélvico e mantido em uso contínuo por 7 dias, a fim de manter a abertura vaginal. Após a cirurgia, Flor permaneceu internada por oito dias, durante esse período apresentou dor, edema vulvar, dificuldade de locomoção e necrose tecidual. As condutas fisioterapêuticas nessa fase incluíram orientações posturais, manejo da dor com fotobiomodulação, e do edema com drenagem linfática manual (Figura 1 A e B).

Dois dias após a alta hospitalar, iniciou-se o acompanhamento fisioterapêutico ambulatorial com frequência de uma a duas vezes por semana. As principais condutas incluíram drenagem linfática neovulvar, aplicação de fotobiomodulação, alongamento dos músculos do assoalho pélvico e orientações sobre o uso

do dilatador vaginal. Inicialmente, o uso do dilatador totalizou 22 horas por dia, com duas pausas de 1 hora cada (as pausas aumentaram gradativamente até chegarem em uma pausa de 5 horas). Nesse primeiro ciclo, foram realizadas oito sessões ao longo de aproximadamente dois meses.

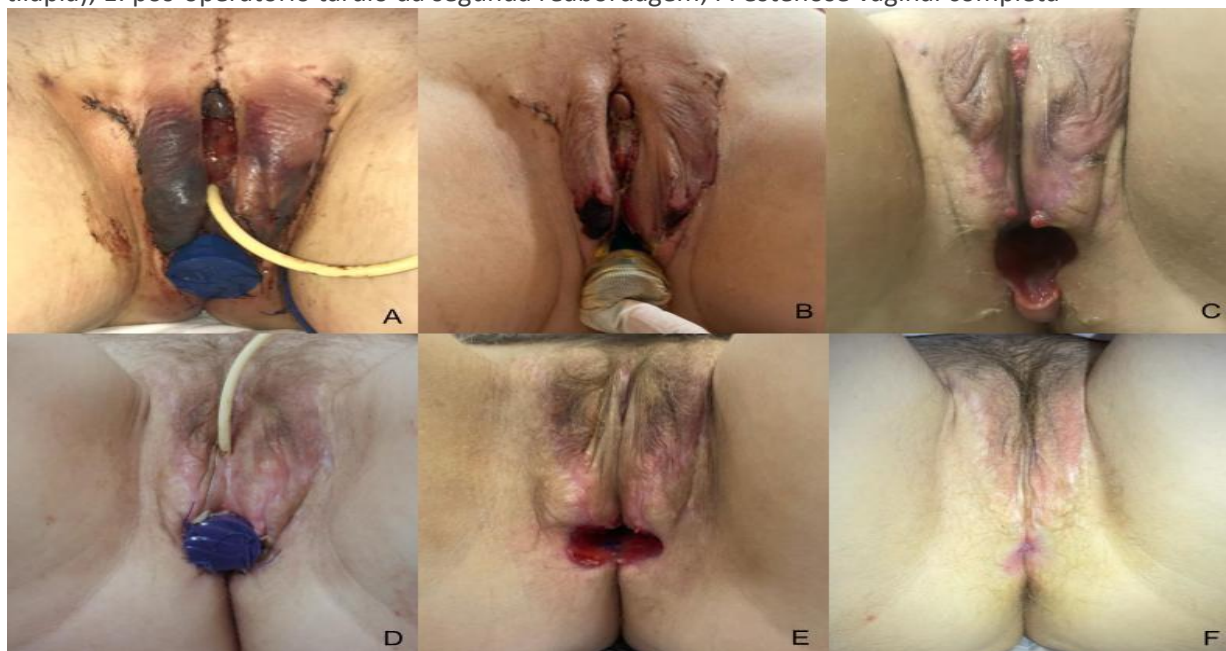
Por volta da 11ª semana de pós-operatório, Flor foi submetida à primeira reabordagem cirúrgica para resolução de granulomas periuretrais e em grandes lábios. Ao final da cirurgia, foi novamente inserido dilatador vaginal número 5, mas parcialmente seccionado no comprimento, recoberto com hemostático absorvível e fixado à pele do assoalho pélvico, com pontos. A internação se estendeu por seis dias e Flor recebeu alta com a orientação de manter o uso do dilatador por nove horas seguidas, com pausas de três horas. Durante esse período, relatou sensação de expulsão do dispositivo, sendo orientada a utilizar peças íntimas mais justas para auxiliar no adequado posicionamento do dilatador.

Dez dias após a alta hospitalar, Flor retornou ao ambulatório relatando ter interrompido temporariamente o uso do dilatador vaginal por 24 horas devido a mal-estar, cansaço físico e emocional decorrentes do protocolo de dilatação vaginal. Quando houve a tentativa de reinserção do dispositivo, pela fisioterapeuta, evidenciou-se maior resistência dos tecidos. Entretanto, manteve-se o uso do dilatador vaginal número 5, com redução do tempo de uso (6 horas de uso e 6 horas de pausa, alternadamente).

Após quatro semanas da reabordagem cirúrgica, observou-se aumento progressivo da dificuldade para inserção do dilatador número 5. Optou-se, então, pelo uso alternado entre o dilatador número 4 (2,5cm de diâmetro e 10,9cm de comprimento) durante o dia e o dilatador número 5 durante a noite. Ainda assim, Flor passou a se ausentar das sessões de fisioterapia com maior frequência e relatou crescente desconforto e cansaço relacionados ao uso contínuo dos dilatadores. Nesse período de aproximadamente dois meses, foram realizadas nove sessões de fisioterapia (Figura 1C).

Apesar das estratégias adotadas, foi necessária uma segunda reabordagem cirúrgica para auxiliar na cicatrização de tecidos cruentos, sendo utilizada pele de tilápia para revestimento do canal neovaginal (Figura 1D e E). Após nova internação, a fisioterapeuta retomou os atendimentos com foco na manutenção da perviedade do canal vaginal. No entanto, diante da baixa adesão ao uso dos dilatadores e do esgotamento físico e emocional relatado, Flor optou por cessar a utilização do dilatador vaginal, ocasionando, assim, a estenose neovaginal completa (Figura 1F).

Figura 1- A: primeiro dia de pós-operatório; B: oitavo dia de pós-operatório; C: pós-operatório tardio da primeira reabordagem; D: primeiro dia de pós-operatório da segunda reabordagem (uso de pele de tilápia); E: pós-operatório tardio da segunda reabordagem; F: estenose vaginal completa



Fonte: Seção de Fisioterapia.

No período pós-operatório não foi realizada a avaliação funcional estruturada dos músculos do assoalho pélvico por meio de protocolos padronizados de mensuração de força, como o esquema PERFECT. Ainda que a palpação digital tenha sido empregada em todas as sessões para monitoramento da dor, observou-se que os tecidos estavam friáveis e com tendência a sangramento ao mínimo estímulo mecânico. À inspeção clínica, entretanto, Flor demonstrou adequada coordenação de contração e relaxamento dos músculos do assoalho pélvico.

Durante todo o período de internação e de assistência ambulatorial, Flor foi acompanhada na Seção de Psicologia do hospital.

Discussão

Na assistência à saúde de pessoas trans, a cirurgia de afirmação de gênero é um dos pilares da transição para muitas dessas pessoas e, geralmente, impacta positivamente na qualidade de vida e na saúde mental. Porém, os resultados em longo prazo podem depender de cuidados posteriores adequados (Brouwer *et al.*, 2021). Conhecer os aspectos psicossociais envolvidos na escolha por procedimento cirúrgico pode favorecer a abordagem fisioterapêutica. A decisão de Flor para a realização da cirurgia veio a partir de reflexões sobre sua identidade de gênero e sobre a não identificação com discursos de autonomia e fortalecimento pessoal, como mostram as falas: “Eu nem sabia que transgeneridade existia até os meus 20 anos de idade. Mas, apesar disso, eu tava sempre lá... se perceber como uma pessoa trans é uma questão toda de identidade tanto dentro quanto fora.”

Eu achava que o discurso empoderador “ah...você não precisa mudar seu corpo, seja feliz como você é”, eu pensava: vou aderir a esse discurso. Mas depois, na verdade, eu não me identificava com esse discurso. Eu disse, não tá tudo bem, vou fazer mudança sim, porque assim vou me sentir melhor, mais realizada.

Outra questão decisiva para Flor optar pelo procedimento cirúrgico foi a disforia de gênero, diagnóstico que se refere ao sofrimento psicológico intenso decorrente da inadequação entre o sexo atribuído ao nascimento e a identidade de gênero (American Psychiatric Association). Para Flor, que se referia ao seu órgão genital como “intruso”, por não conseguir verbalizar a palavra pênis, ficou claro que a cirurgia alcançou a estética desejada promovendo a autoaceitação e o auto (re)conhecimento: “O foco de tudo isso [referindo-se ao processo cirúrgico de afirmação de gênero], para mim, foi uma questão de disforia, do conforto com o corpo e de autoidentificação”; “...são coisas que fazem você se aproximar muito de uma situação de conforto e segurança e autoaceitação...parar de se preocupar com a disforia...”; “Foi um sentimento de “agora tá tudo melhor” [referindo-se ao sentimento percebido após a penectomia].

Algumas autoras apontam que a cirurgia envolve, também, a busca por melhor qualidade de vida relacionada às questões sexuais (Hess *et al.*, 2014). Entretanto, para Flor, a vida sexual não estava em primeiro plano: “Eu não fiquei pensando em questões sexuais...não chegou a ser um questionamento para mim...”; “É um sentido muito plural que essa mudança pode ter na vida das pessoas, não é a mesma coisa para todo mundo.”

De acordo com Petry (2015), o nível de satisfação em relação ao resultado pós-cirúrgico se faz presente a partir da perspectiva de se sentir mulher - ter mais prazer em desempenhar o feminino do que a sensação do orgasmo em si. Assim, a ocorrência de complicações e a necessidade de procedimentos e cuidados contínuos após a cirurgia foram minimizadas diante dessa perspectiva. Isso ficou claro quando Flor demonstrou um certo alívio em não ter que lidar mais com seu pênis: “Não tenho mais que lidar com coisas que não fazem parte de mim, que não me pertencem.”

Em se tratando dos cuidados pós-operatórios, as orientações para o período de internação envolvem repouso no leito, higiene da neovagina, remoção do dilatador inserido no intraoperatório e liberação para deambulação. Para o pós-operatório tardio, as recomendações baseiam-se no uso frequente dos dilatadores vaginais, na orientação sobre relações sexuais com penetração vaginal (Petry, 2015), além de terapia manual, cinesioterapia para assoalho pélvico, *biofeedback* e eletroterapia (Araujo *et al.*, 2023). Nesse sentido, o/a fisioterapeuta pélvico é tecnicamente capacitado/a para prevenir e/ou tratar as complicações advindas da cirurgia, uma vez que disfunções do assoalho pélvico podem surgir a partir dessa nova condição anatômica,

impactando na função sexual e na qualidade de vida da pessoa (Araujo *et al.*, 2023). Recomenda-se, também, a avaliação fisioterapêutica pré-operatória, a fim de identificar e cuidar de possíveis disfunções do assoalho pélvico pré-existent (Jiang *et al.*, 2018).

Um ponto que merece destaque neste relato de caso diz respeito à tomada de decisão compartilhada: processo colaborativo que envolve pessoas em tratamento e profissionais de saúde; traduz evidências científicas em prática clínica e facilita o cuidado centrado na pessoa em tratamento, tornando-a protagonista na tomada de decisão (Hoffmann, Lewis e Maher, 2020; Hoffmann, Bakhit e Michaleff, 2022). O vínculo construído entre a fisioterapeuta e Flor, as diversas discussões e reflexões entre a equipe de fisioterapeutas, e o acompanhamento psicológico, contribuíram para o processo de tomada de decisão promovendo o compartilhamento de condutas e estratégias, a corresponsabilização do cuidado e o alinhamento de expectativas em relação ao tratamento a partir dos valores e preferências de Flor. Nesse sentido, foram realizados vários ajustes no protocolo de dilatação vaginal ao longo do acompanhamento fisioterapêutico.

Para além de recursos e técnicas fisioterapêuticas, um dos maiores desafios para o/a profissional dessa área parece ser a compreensão sobre as questões de gênero e seu impacto no cuidado em saúde. Em estudo sobre atitudes, crenças e lacunas no conhecimento de fisioterapeutas sobre o cuidado em saúde de pessoas LGBTQIAPN+, as autorias identificaram que essas lacunas se relacionaram com a compreensão da relevância da orientação sexual e da identidade de gênero para a fisioterapia e para as questões de saúde específicas de pessoas LGBTQIAPN+. Por outro lado, os/as fisioterapeutas que consideraram a identidade de gênero relevante para o acompanhamento terapêutico, tiveram maior conhecimento e compreensão sobre este tema e compreenderam a fisioterapia a partir de uma perspectiva multifatorial e não apenas como uma área de caráter biomédico (Ross e Setchell, 2023).

Sendo assim, torna-se necessário refletir sobre a questão: a manutenção do canal vaginal se configura como sucesso pós-cirúrgico? A noção de sucesso cirúrgico parece estar frequentemente pautada em parâmetros anatômicos e funcionais, podendo refletir numa perspectiva predominantemente biomédica que nem sempre tem relação com a experiência subjetiva de bem-estar, conforto corporal e identidade de gênero vivenciada pela pessoa trans.

Ainda sobre a manutenção do canal vaginal com uso de dilatadores discute-se, entre outras questões, o quanto pode ser complexa a adesão a essa terapia. Estudo retrospectivo com 614 pessoas submetidas à vaginoplastia para afirmação de gênero encontrou associação entre características sociodemográficas, operatórias e de comorbidade com a dilatação vaginal. Determinantes sociais pré-operatórios (falta de moradia estável, falta de cuidadores ou apoio social, e desemprego), questões de ordem física (cicatriz extensa e deiscência, hipergranulação, dor, hematoma) e de ordem emocional (interrupção de eventos da vida, trauma emocional ou sexual anterior, e diagnósticos psiquiátricos - além da disforia de gênero) impactaram negativamente na adesão ao uso dos dilatadores, levando à estenose vaginal (Shamamian *et al.*, 2025). Outros estudos sugerem que a dor genital e pélvica pós-operatória, a dor durante o uso do dilatador e a falta de conhecimento sobre a dilatação podem favorecer a não adesão ao tratamento, se essas questões não forem abordadas (Levy *et al.*, 2019; Hontscharuk *et al.*, 2021). As condições socioeconômicas de Flor – inconstâncias no trabalho, moradia instável e sem privacidade para a prática da dilatação - assim como questões de saúde mental, contribuíram para a não adesão ao tratamento. Nesse sentido, o diálogo com Flor sobre a real importância da manutenção do canal vaginal favoreceu maior compreensão da equipe sobre o significado de saúde sexual para esta mulher.

Considerações Finais

O acompanhamento de Flor após a cirurgia permitiu à equipe de fisioterapeutas conhecer e compreender não somente suas razões para a escolha de realizar cirurgia, mas também seus sentimentos, emoções e significados que o processo cirúrgico promoveu. A equipe também percebeu a necessidade de melhor alinhamento com as expectativas de Flor em relação ao resultado da cirurgia e ampliou seu conhecimento e prática sobre a tomada de decisão compartilhada e a comunicação inclusiva.

Em virtude da escassez de estudos sobre a prática fisioterapêutica, destaca-se que este relato pode

contribuir para o aprimoramento da abordagem fisioterapêutica voltada ao cuidado da saúde da mulher trans, além de despertar, em outros profissionais da saúde, a necessidade de identificar e manejar as barreiras existentes.

Agradecimentos

Agradecemos às estudantes do curso de pós-graduação *lato sensu* em Fisioterapia Aplicada à Saúde da Mulher, do Hospital da Mulher Prof. Dr. José Aristodemo Pinotti/Centro de Atenção Integral à Saúde da Mulher - Universidade Estadual de Campinas, cuja colaboração ocorreu no contexto de atividades formativas supervisionadas, contribuindo para as etapas de desenvolvimento deste estudo, sem caracterizar critérios de autoria.

Referências

AMERICAN PSYCHIATRIC ASSOCIATION. *Gender dysphoria*. Disponível em: <https://www.psychiatry.org/patients-families/gender-dysphoria>. Acesso em: 25 jul. 2025.

ARAUJO, L. D. *et al.* O impacto da fisioterapia no pós-operatório de redesignação sexual em mulheres transgênero. *Revista Brasileira de Sexualidade Humana*, [S. l.], v. 34, p. 1090, 2023. DOI: 10.35919/rbsh.v34.1090. Disponível em: https://www.rbsh.org.br/revista_sbrash/article/view/1090. Acesso em: 5 dez. 2025.

BRASIL. Ministério da Saúde. *Portaria nº 1.707, de 18 de agosto de 2008*. Diário Oficial da União: seção 1, Brasília, DF, n. 159, p. 43, 19 ago. 2008. Disponível em: https://bvsms.saude.gov.br/bvs/saudelegis/gm/2008/prt1707_18_08_2008.html. Acesso em: 16 jul. 2025.

BRASIL. Ministério da Saúde. *Portaria nº 2.803, de 19 de novembro de 2013*. Diário Oficial da União: seção 1, Brasília, DF, n. 225, de 20-11-2013. Disponível em: http://bvsms.saude.gov.br/bvs/saudelegis/gm/2013/prt2803_19_11_2013.html. Acesso em: 16 jul. 2025.

BROUWER, I. J. *et al.* Aftercare needs following gender-affirming surgeries: findings from the ENIGI multi-center European follow-up study. *The Journal of Sexual Medicine*, v. 18, n. 11, p. 1921–1932, 2021. DOI: 10.1016/j.jsxm.2021.08.005. Disponível em <https://www.sciencedirect.com/science/article/pii/S1743609521006317?via%3Dihub>. Acesso em: 16 jul. 2025.

FRANCO, T. *et al.* Male-to-female transsexual surgery: experience at the UFRJ University Hospital. *Revista do Colégio Brasileiro de Cirurgiões*, v. 37, 2010. DOI:10.1590/S0100-69912010000600009. Disponível em: https://www.researchgate.net/publication/49854302_Male-to-female_transsexual_surgery_experience_at_the_UFRJ_University_Hospital. Acesso em 21 jul. 2025.

HESS, J. *et al.* Satisfaction with male-to-female gender reassignment surgery. *Deutsches Ärzteblatt International*, v. 111, n. 47, p. 795–801, 2014. DOI: 10.3238/arztebl.2014.0795. Disponível em: https://pmc.ncbi.nlm.nih.gov/articles/PMC4261554/pdf/Dtsch_Arztebl_Int-111-0795.pdf. Acesso em: 25 jul. 2025.

HOFFMANN, T.; BAKHIT, M.; MICHALEFF, Z. Shared decision making and physical therapy: What, when, how, and why? *Braz J Phys Ther.* 26(1):100382, 2022. DOI:10.1016/j.bjpt.2021.100382. Disponível em: <https://pmc.ncbi.nlm.nih.gov/articles/PMC8784295/pdf/main.pdf>. Acesso em: 20 fev. 2026.

HOFFMANN, T. C.; LEWIS, J.; MAHER, C. G. Shared decision making should be an integral part of physiotherapy practice. *Physiotherapy.* 107:43-49, 2020. DOI:10.1016/j.physio.2019.08.012. Disponível em: <https://pubmed.ncbi.nlm.nih.gov/32026834/>. Acesso em: 20 fev. 2026.

HONTSCHARUK, R.; ALBA, B.; HAMIDIAN JAHROMI, A.; SCHECHTER, L. Penile inversion vaginoplasty outcomes: complications and satisfaction. *Andrology.* 9(6):1732–43, 2021. DOI: 10.1111/andr.13030. Disponível em: <https://onlinelibrary.wiley.com/doi/epdf/10.1111/andr.13030>. Acesso em: 21 jul.2025.

- JESUS, G. J. *Orientações sobre identidade de gênero: conceitos e termos*. 2012. Disponível em: <http://pt.scribd.com/doc/87846526/Orientacoes-sobre-Identidade-de-Genero-Conceitos-e-Termos>. Acesso em: 21 jul. 2025.
- JIANG, D.; WITEN, J.; BERLI, J.; DUGI D. 3rd. Does depth matter? Factors affecting choice of vulvoplasty over vaginoplasty as gender-affirming genital surgery for transgender women. *The Journal of Sexual Medicine*, v. 15, p. 902–906, 2018. DOI: 10.1016/j.jsxm.2018.03.085. Disponível em: <https://pubmed.ncbi.nlm.nih.gov/29706578/>. Acesso em: 25 jul. 2025.
- KREGE, S.; BEX, A; LÜMMEN, G; RÜBBEN, H. Male-to-female transsexualism: a technique, results and long-term follow-up in 66 patients. *BJU International*, v. 88, n. 4, p. 396–402, 2001. DOI: 10.1046/j.1464-410x.2001.02323.x. Disponível em: <https://pubmed.ncbi.nlm.nih.gov/11564029/>. Acesso em: 25 jul. 2025.
- LEVY, J. A; EDWARDS, D. C.; CUTRUZZULA-DREHER, P. *et al.* Male-to-Female gender reassignment surgery: an institutional analysis of outcomes, short-term complications, and risk factors for 240 patients undergoing penile-inversion vaginoplasty. *Urology*, 131:228–33, 2019. DOI: 10.1016/j.urology.2019.03.043. Disponível em: [https://www.goldjournal.net/article/S0090-4295\(19\)30534-5/abstract](https://www.goldjournal.net/article/S0090-4295(19)30534-5/abstract). Acesso em 20 fev. 2026.
- MORAIS, A. V. C.; CORTES, H. M. Cirurgia de redesignação sexual: implicações para o cuidado. *Journal of Nursing and Health*, v. 10, n. 3, 2020. DOI: <https://doi.org/10.15210/jonah.v10i3.16773>. Disponível em: <https://periodicos.ufpel.edu.br/index.php/enfermagem/article/view/16773>. Acesso em: 7 jul. 2025.
- NOGUEIRA, S. N. B; AQUINO, T. A.; CABRAL, E. A. *Dossiê: a geografia dos corpos das pessoas trans*. 2017. Disponível em: https://storage.googleapis.com/wzukusers/user-31335485/documents/5a468580e124dwhl7Exh/redetransbrasil_dossier.pdf. Acesso em 20 jul.2025.
- PETRY, A. R. Transgender women and the gender reassignment process: subjection experiences, suffering and pleasure in body adaptation. *Revista Gaúcha de Enfermagem*, v. 36, n. 2, p. 70–75, 2015. DOI: 10.1590/1983-1447.2015.02.50158. Disponível em: <https://www.scielo.br/pdf/rge/f/v36n2/1983-1447-rge-f-36-02-00070.pdf>. Acesso em: 19 abr. 2019.
- ROSS, M. H.; SETCHELL, J. Physiotherapists vary in their knowledge of and approach to working with patients who are LGBTQIA+: a qualitative study. *Journal of Physiotherapy*, v. 69, n. 2, p. 114–122, 2023. DOI: 10.1016/j.jphys.2023.02.012. Disponível em: <https://www.sciencedirect.com/science/article/pii/S1836955323000139?via%3Dihub>. Acesso em: 25 jul. 2025.
- SHAMAMIAN, P. E; CHEN, D.; WANG, A. *et al.* Predictors of dilation difficulty in gender-affirming vaginoplasty. *J Plast Reconstr Aesthet Surg*. 101:178-186. 2025. DOI:10.1016/j.bjps.2024.11.042. Disponível em: <https://pubmed.ncbi.nlm.nih.gov/39798388/>. Acesso em 20 fev. 2026.
- VIEIRA, D. L. *et al.* Abordagem da saúde sexual de pessoas LGBTQIA+. In: CIASCA, S. V.; HERCOWITZ, A.; LOPES JÚNIOR, A. (org.). *Saúde LGBTQIA+: práticas de cuidado transdisciplinar*. 1. ed. Barueri: Manole, 2021. p. 292–300.
- WORLD HEALTH ORGANIZATION. *Sexual health, human rights and the law*. Geneva: WHO Press, 2015. Disponível em: <https://www.who.int/publications/i/item/9789241564984>. Acesso em: 21 jul. 2025.

Recebido em: 22/12/2025

Aprovado em: 30/03/2026